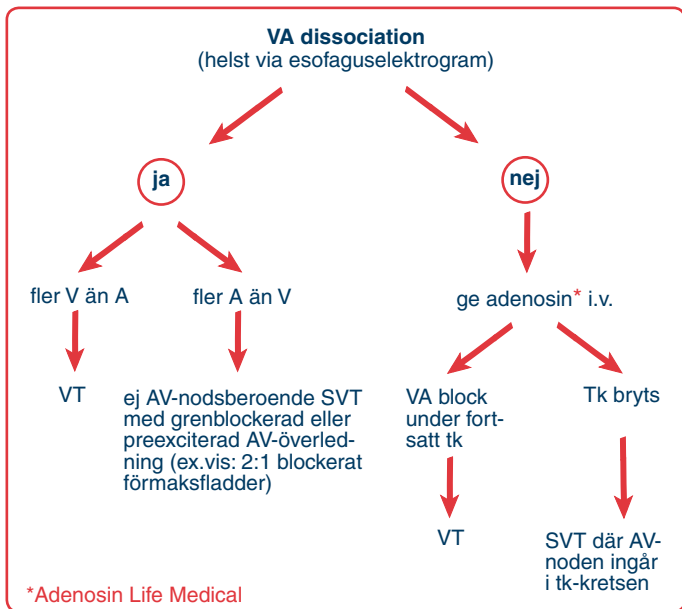


Diagnostiskt flödesschema

Regelbundna takykardier med **breddökade** QRS-komplex



Förkortningar:

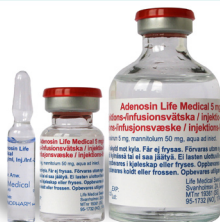- A förmakselektrogram i esofagusavledningen
- tk takykardi
- V kammarelektrogram i esofagusavledningen
- VT ventrikeltakykardi
- SVT supraventrikulär takykardi

Flödesschemat förutsätter att P-vågorna tydligt kan lokaliseras, vilket enklast görs genom registrering från esofaguselektrod. Om detta inte är möjligt är elkonvertering den säkraste behandlingen.

Flödesschemat är ett utdrag ur handboken **TAKYKARDI** av Darpö & Rosenqvist och kan beställas hos Life Medical Sweden AB.

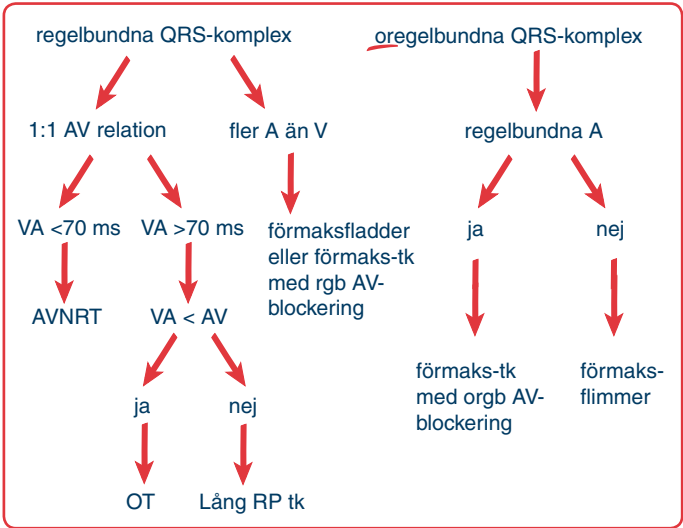
Life Medical
Sweden AB

Svanholmsvägen 2A 182 74 Stocksund
Telefon 08 566 399 30
kjerstin@lifemedical.se www.lifemedical.se



Diagnostiskt flödesschema

Takykardier med **smala** QRS-komplex



Förkortningar:

- A förmakselektrogram i esofagusavledningen
- AVNRT AV nodal återkopplingstakykardi
- orgb oregelbunden
- OT ortodrom WPW takykardi
- rgb regelbunden
- tk takykardi
- V kammarelektrogram i esofagusavledningen

Flödesschemat förutsätter att P-vågorna tydligt kan lokaliseras, vilket enklast görs genom registrering från esofaguselektrod.

Med "regelbundna A" under oregelbundna QRS-komplex avses att återkommande, distinkta förmakselektrogram kan identifieras i esofagus-elektrogrammet.

Flödesschemat är ett utdrag ur handboken **TAKYKARDI** av Darpö & Rosenqvist och kan beställas hos Life Medical Sweden AB.

Life Medical
Sweden AB

Svanholmsvägen 2A 182 74 Stocksund
Telefon 08 566 399 30
kjerstin@lifemedical.se www.lifemedical.se

